

Volumen 7. 10 de Diciembre 2021



Boletín de
Investigación
Boletín de
Investigación
**Boletín de
Investigación**



CIHUS

CENTRO DE INVESTIGACIÓN

HOSPITAL UNIVERSITARIO
DE LA SAMARITANA



Escanea código
QR para acceder
al boletín



**Boletín de Investigación CIHUS - Volumen 7, número 1
10/12/2021**

E.S.E. Hospital Universitario de La Samaritana
E.S.E Sub dirección de Educación Médica e Investigación
Centro de Investigación (CIHUS)

Miembros Directivos:

- Dr. Edgar Silvio Sánchez Villegas - Gerente
- Dra. Liliana Sofia Cepeda Amaris - Directora Científica
- Dr. Guillermo Alberto León García - Subdirector de Educación Medica e Investigación

EDITORA:

Dra. Diana Marcela Espitia Hernandez, Médico CIHUS
Contacto Hospital Universitario de La Samaritana (HUS) -
Centro de Investigación (CIHUS)

Dirección: Carrera 8 No 0-29 Sur, Bogotá D.C. Tel:

4077075, Ext. 10289, E-mail:

investigación.lider@hus.org.co

Diseño Editorial –Miguel Angel Laverde – Carlos Miguel
Gomez



Índice

1. Editorial Dr. Guillermo Alberto León García.
Subdirector educación medica e investigación.

2. Producción investigativa 2021

A. Artículos científicos

B. Productos resultados de apropiación social y
del conocimiento

3. Jornada de investigación

4 Artículos científicos

A. Infarma HUS

B. Orthohus

C. Gineco

D. Cienhus

E. Ricavta

Dr. Guillermo Alberto León García.



EDITORIAL

Es un verdadero honor hacer parte y contribuir en las actividades del Centro Investigación del Hospital Universitario la Samaritana. La reflexión sobre la salud, la investigación y la educación me han impresionado, en cuanto al entusiasmo, la energía y el nivel científico que siempre ha caracterizado la formación educativa del hospital Universitario.

El apoyo permanente del Centro de Investigación del Hospital Universitario (CIHUS) ha mantenido la permanencia de los proyectos de investigación institucional lo cual a su vez ha permitido estar a la altura de las necesidades científicas y sociales del Departamento y el País. Los profesores investigadores son el motor de la innovación y el futuro académico del Hospital Universitario. La comunidad Samaritana con la cual han colaborado durante muchos años, sabrá recompensarlos.

En Colombia se cuenta con veintiún Institutos de investigación públicos debemos obtener el reconocimiento dentro de los escenarios de investigación Nacional e Internacional, fundamentados en el histórico de las

actividades académicas y sociales, somos parte de los modelos que emergieron como respuesta a los cambios sociales en el Departamento y sus municipios; sin embargo es importante que el sector público en salud se involucre en una innovación transformativa (Schot y Steinmueller, 2018; Minciencias y Universidad de Sussex, 2018).

Es esencial que las instituciones públicas, en sus niveles de ejecución, gestión de portafolios, programas y proyectos de investigación involucren en sus actividades la realización de convenios con la universidades públicas y privadas para llevar a acuerdos de cooperación que generen e incentiven proyectos de investigación y hasta donde sea posible compartir agendas que permitan integrar recursos de todo orden y apuntar hacia objetivos compartidos. En este campo, debe haber flexibilidad y no producir trabajos artificiales, sino aquellos asociativos que generen valor público como resultado de la integración de los esfuerzos bilaterales.

En mi opinión el Hospital Universitario de



Dr. Guillermo Alberto León García.

de la Samaritana es un caso exitoso en el transcurrir histórico de la academia y la investigación en Colombia, debo resaltar el hecho de que no todos los hospitales públicos han logrado su protagonismo en medio de las dificultades técnicas, administrativas y financieras, los escenarios de práctica clínica que realizan investigación han logrado resultados importantes, pero aún están inmersas en limitaciones de diverso orden, especialmente por su impacto en el desarrollo económico y social del país.

Colombia requiere promover el desarrollo tecnológico y la innovación, mediante la generación de condiciones estructurales, para que la capacidad humana altamente calificada con la que cuenta el país, así como la que está en formación, logre vincularse de manera estable a la investigación de forma que pueda responder a las necesidades del país con pertinencia mediante proyectos que logren impacto social.

Las soluciones y respuestas a los retos de la investigación son complejos y requieren

abordarse desde todos los sectores de gobierno y de la sociedad. La valoración de la investigación y el desarrollo del pensamiento crítico se hace desde las aulas y requiere de intervenciones en el sector educativo (Informed Health Choices, 2020).

El conocimiento público, derivado de los procesos investigativos, se puede afianzar en la necesidad de resolver problemas con características locales y/o Nacionales que exigen conocimientos e investigaciones también desde el ámbito local, Departamental y Nacional que en todo caso en virtud de explotar potencialidades en el manejo de los recursos en salud, demandan de la acción pública un papel central. La transferencia de conocimiento a través de la creación de competencias y habilidades de investigación que pueden desarrollar los organismos públicos gracias a la formación de investigadores nuevos también constituye un activo especializado, toda vez que tales competencias no se ofrecen extensivamente y copan una demanda específica y especializada.

**Dr. Guillermo Alberto León
García.**







Función Pública en su política de gestión del conocimiento contempla procesos de innovación, gestión de datos, compartir conocimiento adquirido, fomentar procesos formales e informales de enseñanza y aprendizaje, elementos que harán parte de la memoria institucional para nuestras nuevas generaciones de estudiantes, docentes e investigadores.

Finalmente estas acciones son las que permitirán obtener retornos de inversión en términos de valor público, enriqueciendo el conocimiento de las Empresas Sociales del Estado con resultados como la oferta de nuevos productos y servicios.

**Guillermo Alberto León García M.D.,
Subdirector Educación Médica e Investigación
Hospital Universitario La Samaritana**

Producción investigativa 2021

<p>GASTROSUR</p>	<p>Tamización para el virus de la hepatitis C en tres hospitales de Cundinamarca, Colombia Screening for hepatitis C virus in three hospitals in Cundinamarca, Colombia</p>	<p>Revista de la Asociación Colombiana de Hepatología ISSN 2711-2330 · ISSN-e 2711-2322 Volumen 2 Número 1 Enero 2021</p>	 <p>Martin Alonso Garzón-Olarte Julian David Martínez-Marín Mario Humberto Rey-Tovar Angela L. Cabra-Ballesteros</p>
<p>CIEN HUS</p>	<p>Sacral fractures: An updated and comprehensive review</p>	<p>Injury https://doi.org/10.1016/j.injury.2020.11.015 0020-1383/© 2020 Elsevier Ltd. All rights reserved</p>	 <p>Santiago Gutierrez Gomez</p>
<p>ORTHOHUS</p>	<p>Patients aged ninety years and older are exposed to increased risk of one-year mortality after hip fractures</p>	<p>European Journal of Orthopaedic Surgery & Traumatology https://doi.org/10.1007/s00590-021-02918-0</p>	 <p>Omar Peña Jaime Leal Luisa Garcia Amparo Gomez</p>
<p>ORTHOHUS</p>	<p>Segmental Clavicle fracture in a polytraumatized patient: case report</p>	<p>Thieme: Revista Brasileira de ortopedia y traumatologia DOI https://doi.org/10.1055/s-0041-1724086 ISSN 0102-3616.</p>	 <p>Luisa Garcia Raúl Gonzalez</p>




Producción investigativa

2021


<p>RICAUTA</p>	<p>Indication of Red Blood Cell Transfusion in a Third-Level Hospital in Bogotá, Colombia</p>	<p>Journal of community medicine and public health reports. https://doi.org/10.38207/jcmphr20210024</p>	 <p>Journal of Community Medicine and Public Health</p> <p>Indication of Red Blood Cell Transfusion in a Third-Level Hospital in Bogotá Angie Mejía¹, Carlos Mauricio Calderón Vargas^{2*}, Tatiana Echeverri³, José Fabio Muñoz-Castaño⁴ & Pablo Páez⁵</p> <p><i>Colombian, Brazilian and Argentinean risk research group (RICAUTA) Hospital Universitario de la Sabana, Colombia</i> Pharmacy Department, Universidad Nacional de Colombia, A.A. 14490, Bogotá, Colombia Corresponding Author: Carlos Mauricio Calderón Vargas, Hospital Universitario de la Sabana, Carrera 6 # 4-29 # Received date: 11 March 2021; Accepted date: 27 March 2021; Published date: 31 March 2021 Citation: Mejía A, Calderón Vargas CM, Echeverri T, Muñoz-Castaño JF, López-G J, et al. Indication of Red Blood Cell Transfusion in Bogotá, Colombia. J Community Med and Public Health Rep 2021; https://doi.org/10.38207/jcmphr20210024 Copyright © 2021 Carlos Mauricio Calderón Vargas. This is an open access article distributed under the terms of the License, which permits unrestricted use, distribution, and reproduction in any medium, provided the original author and source are credited.</p> <p>Angie Mejía Carlos Mauricio Calderón-Vargas Tatiana Echeverri José Fabio Muñoz-Castaño José Julián López-G</p>
<p>CIENHUS</p>	<p>Developing a Web-Based Congress: The 2020 International Web-Based Neurosurgery Congress Method</p>	<p>WORLD NEUROSURGERY https://doi.org/10.1016/j.wneu.2020.12.174</p>	 <p>World Neurosurgery Volume 148, April 2021, Pages e415-e424</p> <p>Original Article Developing a Web-Based Congress: The International Web-Based Neurosurgery Congress Method</p> <p>Miguel A. Ruiz-Barrera^{1,2}, Mariana Agudelo-Arrieta^{1,2}, Rafael Aponte-Caballero^{1,3}, Guillermo Gómez^{1,2}, Miguel Ángel Ruiz-Cerdazo^{1,2}, Humberto Madriñán Navia^{1,2}, Vergara-García^{1,2,3}, William M. Riveros-Castillo^{1,2,3}, Javier M. Saavedra^{1,2,3,4}</p> <p>Show more</p> <p>Rafael Aponte Caballero Santiago Gutierrez Gomez Humberto Madriñan Navia William M Riveros Javier M Saavedra David Vergara Garcia</p>
<p>RICAUTA</p>	<p>Subarachnoid racemose neurocysticercosis with cerebellar involvement: an old friend in an infrequent location?</p>	<p>Revista do instituto de medicina tropical de sao paulo. http://doi.org/10.1590/S1678-9946202163043</p>	 <p>Subarachnoid racemose neurocystic involvement: an old friend in an</p> <p>Diana Maritza Perra-Cárdenas^{1*}, María Teresa Amador Montejó-Coy^{2*}, Carlos Mauricio Calderón Severiche-Buena^{3*}</p> <p>Mauricio Calderón</p>
<p>ORTHOHUS</p>	<p>Biplanar Osteosynthesis for Severely Displaced Proximal-Third Clavicle Fracture A Case Report</p>	<p>The Journal Of Bone And Joint Surgery, Incorporated: http://dx.doi.org/10.2106/JBJS.CC.20.00584 ISSN: 2160-3251</p>	<p>Copyright © 2021 by The Journal of Bone and Joint Surgery, Incorporated</p> <p>Biplanar Osteosynthesis for Severely Displaced Proximal-Third Clavicle Fracture A Case Report</p> <p>Daniela Gutiérrez Zuñiga, MSc; Luisa Fernanda García, MSc; Jaime Andrés Leal, MSc Investigative professor of Hospital Universitario de la Sabana, Bogotá, Colombia</p> <p>Abstract Case: We present the case of a 42-year-old man with a displaced and comminuted proximal-third clavicle fracture managed with open reduction and biplanar osteosynthesis. Twelve months after the procedure, the patient had recovered full range of motion and returned to work.</p> <p>Conclusion: Proximal-third clavicle fractures are infrequent injuries and are usually treated conservatively. They are associated with thoracic, axillary or high-energy distal or central spinal trauma. In the case of displaced fractures and comminuted injuries, adequate management may have predictable results, causing complete recovery and functional limitation. We propose a biplanar osteosynthesis, which could be an effective treatment.</p> <p>Proximal-third clavicle fractures are rare injuries, associated with thoracic, axillary or high-energy distal or central spinal trauma. In the case of displaced fractures and comminuted injuries, adequate management may have predictable results, causing complete recovery and functional limitation. We propose a biplanar osteosynthesis, which could be an effective treatment.</p> <p>Daniela Gutierrez Zuñiga Luisa Fernanda García Jaime Andrés Leal.</p>

Producción investigativa

2021

<p>CARDHEA</p>	<p>Estudio de caso sobre herramientas de industria 4.0 y lean healthcare para la mejora Del nivel de servicio en servicios especializados de hospitales de alta complejidad</p>	<p>Revista: FACE , Facultad de ciencias económicas y empresariales : U. de Pamplona (Categoría C) ISSN Impreso: 1794-9920 ISSN Electrónico: 2500-9338 Volumen 21-N°1 Año 2021 Págs. 94 – 107 http://revistas.unipamplona.edu.co/ajs_viceinves/index.php/FACE/article/view/4615</p>	 <p>Elkin Molina</p>
<p>TRIBECA</p>	<p>Una nueva mutación en RHAG que causa el fenotipo Rh nulo en Colombia</p>	<p>The Journal Transfusion OF AABB 2020 Journal Citation Reports (Clarivate Analytics): 43/76 (Hematology) Online ISSN:1537-2995 https://doi.org/10.1111/trf.16596</p>	 <p>Tatiana Guerrero Junca Jenny Jhoanna Pinilla Margaret Sanjuaneb katerynne Lopez</p>
<p>GASTROSUR</p>	<p>Hepatopatías autoinmunes. Hallazgos clínicos y de laboratorio en pacientes de un hospital de referencia nacional</p>	<p>Revista de la asociación Colombiana de Hepatología https://doi.org/10.52784/27112330.140 Volumen 2 Número 2 Julio 2021</p>	 <p>Julián David Martínez-Marín Sandra Consuelo Henao-Riveros. Martín Alonso Garzón-Olarte</p>

Producción investigativa 2021

<p>RADIOLOGI A-HUS</p>	<p>Ultrasound-Guided Central Venous Catheterization. Study Guide</p>	<p>Global Journal of Medical Research: K Interdisciplinary Volume 21 Issue 5 Version 1.0 Year 2021 Type: Double Blind Peer Reviewed International Research Journal Publisher: Global Journals Online ISSN: 2249-4618 & Print ISSN: 0975-5888 DOI: 10.17406/GJMRA</p>	
<p>ENFERMERI A-HUS</p>	<p>Autoetnografía y reflexiones en la pandemia por COVID-19</p>	<p>Revista : Ciencia y Cuidado científico journal of nursing ISSN-PRINT 1794-9831 / E-ISSN 2322-7028 Vol. 18 N° 3 / sep - dic, 2021 / Cúcuta, Colombia. https://doi.org/10.22463/17949831.2853</p>	
<p>RADIOLOGI A-HUS</p>	<p>Comparative Analysis of Post-Rehabilitation Neuropsychological Profile of a Patient with Susac Syndrome—A Case Report</p>	<p>Revista: Neuroscience & Medicine, 2021, 12, 79-89 https://www.scirp.org/journal/nm ISSN Online: 2158-2947 ISSN Print: 2158-2912</p>	
<p>GINECOHU S</p>	<p>Síndrome de encefalopatía posterior reversible secundario a trastornos hipertensivos del embarazo. Serie de casos</p>	<p>Osorio-Rodríguez EL, García-Perla CJ, Navarro-Devia AJ, Salas-Danies EM, Pineda-Tovar MP, Guevara-Romero E. Síndrome de encefalopatía posterior reversible secundario a trastornos hipertensivos del embarazo. Serie de casos. Ginecol Obstet Mex 2021; 89 (10): 770-778.</p>	

Productos resultados de apropiación social y del conocimiento

26 enero	ORTHOHUS	Congreso organizado por GIOTUS	Modalidad virtual Ponente Dr. Jaime Andrés Leal. Biomecánica de las fracturas	
20 de marzo	ORTHOHUS	Conversatorio con expertos: Conflictos bioéticos en ortopedia	Modalidad virtual, organizado por U. Javeriana, ponencia Dr Felipe Valbuena	
19 de abril	ORTHOHUS	Webinar Universidad Industrial de Santander	Modalidad Virtual: Ponencia Fractura Subtrocanterica de femur... Dr. Jaime Adres Leal	
25 JUNIO 2021	RICAVTA	IV jornada de actualización en medicina interna "ABORDAJE MULTIDISCIPLINARIO DEL PACIENTE CON COVID-19"	MODALIDAD VIRTUAL	



VIII Jornada de investigación CIHUS



Es grato para el CIHUS compartir que como parte de las actividades institucionales que están encaminadas principalmente a potencializar, fortalecer y dar a conocer la labor investigativa al interior del HUS, el 26 de noviembre se llevó a cabo la VIII Jornada de investigación institucional. Reencontrándonos en la presencialidad después de casi 2 años de pandemia por COVID- 19 , fue lugar de este importante evento el hotel Holiday Inn en Bogotá D.C.

La convocatoria se realizó a instituciones educativas, de salud y comunidad científica en general, obteniendo la inscripción de 150 participantes.

En este contexto se hizo un llamado a los 22 grupos de investigación avalados por HUS, a todos los investigadores/as sin excepción con proyectos de investigación desarrollados en el período 2021, Haciendo énfasis en finalizados o en desarrollo para participar, se presentaron un total de 6 ponencias en investigación y 2 conferencias magistrales enfocadas al proceso de investigador por profesores invitados.

Adicionalmente se realizó un concursó al mejor poster de investigación con una participación de 18 posters de los grupos de investigación.

Con la evaluación de 9 jurados , 5 externos y 4 internos , el grupo de enfermería obtuvo una calificación de 4,5 siendo la más alta para su poster: Características, tratamiento y cuidados de enfermería de pacientes infectados por SARS-CoV-2 hospitalizados en unidades de cuidados intensivos: Estudio Multicéntrico de Hospitales Colombianos, el cual obtuvo el primer lugar.





Resultados del seguimiento Farmacoterapéutico en la UCI-COVID en el Hospital Universitario de La Samaritana en Bogotá, Colombia

Natalia RAMÍREZ-MANRIQUE, MSc1; Nicolás A NIÑO-VILLAREAL, QF2

1 Grupo de Investigación en Farmacovigilancia y Farmacoepidemiología INFARMA - Hospital Universitario de la Samaritana 2 Universidad Nacional de Colombia Autor de correspondencia: naramirezma@unal.edu.co

OBJETIVOS

Describir los resultados del seguimiento farmacoterapéutico en la UCI-COVID del Hospital Universitario de la Samaritana obtenidos por un periodo de 4 meses.

MÉTODOS

Estudio descriptivo basado en los datos tomados por el programa de seguimiento farmacoterapéutico del HUS, durante febrero a mayo de 2021, en pacientes hospitalizados en la UCI COVID con una disponibilidad de 11 camas; mediante la participación del farmacéutico en la revista médica diaria, la revisión de la prescripción y la validación de la dispensación y administración de medicamentos. La información recolectada se clasificó de acuerdo con la etapa del ciclo del medicamento donde se presenta el PRM, la fuente de identificación del mismo, su causa y su tipificación con relación a si es real, cuando ha alcanzado al paciente, o potencial, cuando podría alcanzarlo. A partir de la identificación del PRM se realiza la actuación farmacéutica para solucionarlo y finalmente se mide su aceptación.

RESULTADOS

Durante el tiempo de estudio 99 pacientes ingresaron a la UCI-COVID y se incluyeron en este, quienes en su mayoría fueron del género masculino (55%). El 76,8% (76) de los pacientes dieron positivo para infección por SARS-COV-2, y el 31,3% (31) tuvo desenlace fatal. El tiempo de estancia en la UCI más frecuente fue de 1 a 7 días (60 pacientes), el 71% presentaron al menos una comorbilidad donde las más predominantes fueron las cardiovasculares y metabólicas (40 y 36 pacientes, respectivamente).

[Leer mas](#)



Patients aged ninety years and older are exposed to increased risk of one-year mortality after hip fractures

Jaime A. Leal¹ · Luisa F. Garcia¹ · Omar R. Peña¹ · Amparo Gomez-Gelvez¹

Received: 27 October 2020 / Accepted: 17 February 2021 © The Author(s), under exclusive licence to Springer-Verlag France SAS part of Springer Nature 2021

Abstract

Background The increase in the population over 90 years old suggests an expected surge in the number of extreme elderly patients sustaining hip fractures.

Objective The aim of this study is to identify factors associated with 1-year mortality and determine the conditions that are associated with an unfavorable survival outcome in nonagenarians.

Design Cross-sectional study

Subjects Nonagenarian patients presenting with hip fractures between 2013 and 2018.

Methods Bivariate and multivariate analyses were performed to identify variables associated with mortality, and a survival analysis was conducted to determine whether the Charlson Comorbidity Index (CCI) is associated with mortality.

Results A total of 127 patients, with a mean age of 92.84 years was assessed, identifying 1-year mortality rate in 53.5% of patients. According to the bivariate analysis, requirement of postoperative vasopressor support, transfusion, decompensated heart failure and general anesthesia were associated with a higher probability of 1-year mortality after surgery. Body mass index, health status, dementia or $CCI \geq 3$ were not associated with mortality. Similarly, the Kaplan–Meier survival analysis showed no difference in mortality rate of patients with $CCI \geq 3$ ($p = 0.282$).

Conclusion Patients older than 90 years with hip fractures have higher mortality rates per year than younger patients. Some associations were found, but more studies are needed to reach final conclusions, which could help identify higher-risk patients and be able to implement additional measures.

[Leer mas](#)



Síndrome de encefalopatía posterior reversible secundario a trastornos hipertensivos del embarazo. Serie de casos

Elber Luis Osorio-Rodríguez,¹ Carlos Julio García-Perlaza,² Antonio José NavarroDevia,² Estefany María Salas-Danies,³ María Paula Pineda-Tovar,⁴ Edwin GuevaraRomero⁵

Resumen

OBJETIVO: Describir las características clínicas e imagenológicas de pacientes con encefalopatía posterior reversible atendidas en una unidad de cuidados intensivos.

MATERIALES Y MÉTODOS: Estudio retrospectivo, descriptivo y transversal de serie de casos efectuado en pacientes con diagnóstico de encefalopatía posterior reversible secundaria a trastornos hipertensivos atendidas en la unidad de cuidados intensivos del Hospital Universitario de La Samaritana, Bogotá, Colombia, entre el 1 de enero de 2013 y el 31 de diciembre de 2020.

RESULTADOS: Se encontraron 12 pacientes con encefalopatía posterior reversible; 8 de ellas con inicio durante el puerperio inmediato y 4 en el puerperio mediato. Se diagnosticó eclampsia en 6 pacientes durante el embarazo y en 5 durante el posparto. Los síntomas más comunes fueron: cefalea y convulsiones. Los hallazgos imagenológicos mostraron edema con mayor frecuencia en los lóbulos posteriores del cerebro; sobre todo en el occipital bilateral y parietooccipital. Todas las pacientes fueron dadas de alta del hospital sin lesiones neurológicas irreversibles.

CONCLUSIONES: La encefalopatía posterior reversible es poco común pero debe considerarse en las pacientes con síntomas neurológicos concomitantes con los trastornos hipertensivos del embarazo. Si bien la muestra es de pocos casos, sí puede mencionarse que el diagnóstico radiológico con resonancia magnética cerebral, el tratamiento oportuno y las intervenciones multidisciplinarias disminuyen el riesgo de lesiones neurológicas irreversibles y el desenlace fatal.

PALABRAS CLAVE: Encefalopatía; unidad de cuidados intensivos; Colombia; puerperio; eclampsia; neuroimagen; resonancia magnética cerebral; cerebro; enfermedades cerebrales; desenlace fatal.

[Leer mas](#)



Management of recurrent schwannoma of the cauda equina: A case report

Francisco Perez-Pinto, Juan Felipe Abaunza-Camacho, David Vergara-Garcia, Camilo Benavides, William Mauricio Riveros, Leonardo Laverde Department of Neurosurgery, Center for Research and Training in Neurosurgery, Samaritana University Hospital, Rosario University School of Medicine, Bogotú, Colombia.

ABSTRACT

Background: Schwannomas of the cauda equina are rare intradural primary spinal tumors. Many of these patients initially present with cauda equina syndromes, and only 2.2% demonstrate clinical recurrence. Gross total excision is the procedure of choice.

Case Description: A 62-year-old female had undergone resection of a cauda equina schwannoma 5 years previously. She newly presented with cauda equina symptoms attributed to a recurrent schwannoma. Following gross total secondary tumor resection, the patient's preoperative deficits fully resolved, and the tumor never recurred.

Conclusion: Secondary gross total excision of schwannomas of the cauda equina is critical to avoid further tumor recurrence.

Keywords: Cauda equine, Gross total excision, Intradural tumor, Schwannoma, Tumor recurrence

INTRODUCTION

Spinal schwannomas represent 20% of primary tumors of the spinal cord.[3,4] Those with lesions of the cauda equina typically present with progressive lower extremity weakness/radiculopathy with/ without sphincter dysfunction.[3,6] Gross total tumor resection is the mainstay of treatment to avoid lesion recurrence.[5,7] Here, we describe the efficacy of gross total excision of a schwannoma involving the cauda equina in a 62-year-old female presenting with myelopathy and sphincter dysfunction.

[Leer mas](#)



Reporte de caso

Fibrosis pulmonar post neumonía por COVID 19: Consecuencia trágica de la pandemia. Primer reporte de caso en Colombia.

Título corto: Fibrosis pulmonar post COVID 19

Title: Pulmonary fibrosis after pneumonia due to COVID 19: Tragic consequence of the pandemic. First case report in Colombia.

Francisco Terán Ibarra, Juan Sebastián Frías-Ordoñez , Tatiana Echeverry Díaz
Departamento de Medicina Interna. Hospital Universitario de La Samaritana E.S.E.
Bogotá D.C. Colombia.

Correspondencia:

Juan Sebastián Frías-Ordoñez. Email: jsfrias@unal.edu.co.

Departamento de Medicina interna. Hospital Universitario de La Samaritana E.S.E.
Bogotá D.C. Colombia.

Telefono: +0571 4077075; extensión 10106.

Reporte de caso

Fibrosis pulmonar post neumonía por COVID 19: Consecuencia trágica de la pandemia. Primer reporte de caso en Colombia.

RESUMEN

El brote del nuevo coronavirus del síndrome respiratorio agudo severo (SARSCoV-2) comenzó en la provincia de Hubei en China en diciembre de 2019. Hasta Julio de 2021 en Colombia se han reportado más de cuatro millones de contagios y 118.000 fallecidos. Se reporta el primer caso de un paciente colombiano sin historia de enfermedad pulmonar quien cursó con insuficiencia respiratoria por neumonía por COVID-19, y que durante la hospitalización progresó a deterioro clínico e imagenológico con desenlace fatal, llevando a una de las preocupaciones con esta entidad: no se conocen mecanismos fisiopatológicos claros ni estrategias para evitarla. En conclusión, con el presente caso se debe tener cautela en aquellos casos con edad avanzada, comorbilidades, tabaquismo, alcoholismo crónico, enfermedad severa, estancia prolongada en unidad de cuidados intensivos y ventilación mecánica. También, considerar que actualmente no hay un tratamiento probado y que evite su progresión.

Palabras clave (DeCS): COVID-19; Fibrosis pulmonar; Cuidados Críticos; Virosis; Síndrome de Dificultad Respiratoria; Tomografía

ABSTRACT

The outbreak of the new severe acute respiratory syndrome coronavirus (SARSCoV-2) began in Hubei province in China in December 2019, and in July 2021 in Colombia more than four million infections and more than 118.000 deaths were reported. We report the first case of a Colombian patient with no history of pulmonary disease who presented with respiratory failure due to COVID-19 pneumonia, and who during hospitalization progressed to clinical and imaging deterioration with fatal outcome, leading to one of the concerns with this entity: it is not known clear pathophysiological mechanisms and strategies to avoid it. In conclusion, with the present case, caution should be exercised in those cases with advanced age, comorbidities, smoking, chronic alcoholism, severe illness, prolonged stay in an intensive care unit, and mechanical ventilation. Also, consider that there is currently no proven treatment that prevents its progression.

Keywords (MeSH): COVID-19; Pulmonary Fibrosis; Critical Care; Virus Diseases; Respiratory Distress Syndrome; Tomography

INTRODUCCIÓN

El brote del nuevo coronavirus del síndrome respiratorio agudo severo (SARSCoV-2) comenzó en la provincia de Hubei en China en diciembre de 2019 y se propagó rápido en todo el mundo (1). Hasta Julio del 2021 en Colombia se habían reportado más de 4 millones de contagios y cerca de 118.000 muertes (2). Los pacientes con COVID-19 presentan un espectro amplio de manifestaciones clínicas y patológicas, desde infecciones asintomáticas o síntomas leves en tracto respiratorio superior, hasta neumonía, infección respiratoria aguda grave (IRAG), síndrome de dificultad respiratoria aguda y choque séptico (1). El SARS-CoV-2 afecta principalmente el sistema respiratorio, y evidencia actual sugiere que la fibrosis pulmonar podría complicar la infección por SARS-CoV-2 (3). La fibrosis pulmonar también es secuela de daño pulmonar severo y/o persistente por otras causas que incluyen conectivopatías, enfermedades granulomatosas crónicas, medicamentos y otras infecciones respiratorias (4).

En la infección por SARS-CoV-2 es un tema de inquietud el desarrollo de fibrosis pulmonar temprana. Esta se caracteriza por depósitos excesivos y anormales de matriz extracelular para reconstruir el epitelio alveolar lesionado, cuya patogénesis aún no es conocida. Sin embargo, se sabe que la infección está relacionada con la activación de citoquinas que podría favorecer una respuesta pro fibrótica. Otros mecanismos posiblemente relacionados incluyen los implicados con la ventilación mecánica (VM) que reciben pacientes en condiciones críticas, inflamación crónica y el estrés oxidativo producido por suplantación de oxígeno excesiva. Estos efectos se suman a las causas ya conocidas de desarrollo de fibrosis pulmonar, como edad avanzada, tabaquismo, infección viral, exposición a fármacos, predisposición genética y factores ambientales(5). En el presente artículo se describe el primer caso de fibrosis pulmonar temprana posterior a neumonía por COVID-19 en un paciente colombiano con desenlace fatal, y se discuten los hallazgos a la luz de la evidencia actual.

PRESENTACIÓN DE CASO

Hombre de 66 años, antecedentes de diabetes mellitus tipo 2 e hipertensión arterial sistémica. Ingresó el 08/01/2021 por cuadro clínico de tres semanas de sensación malestar general, astenia y adinamia. Ambulatoriamente venía en manejo crónico con Losartán y Metformina sin adecuada adherencia.

Examen físico de ingreso con tensión arterial 78/55 mmHg, frecuencia cardíaca 58 lat/min, frecuencia respiratoria 22 resp/min, saturación de oxígeno al 95% con FiO₂ ambiente, auscultación cardio pulmonar con estertores en hemitórax izquierdo y somnolencia. Paraclínicos iniciales con hallazgos de azoados elevados (BUN 132.7 mg/dL, Creatinina 13.57 mg/dL), hiperkalemia severa (5.7 meq/L) y acidemia metabólica (PH 7.29, PCO₂ 12.7mmHg , HCO₃⁼ 6mEq/L BE= -18.7, PAFI 310.9) por lo que se diagnosticó urgencia dialítica y se indicó inicio de terapia reemplazo renal (TRR). Durante diálisis presentó hipotensión y desaturación, con hipoxemia, considerándose estado de choque, se optimizó reanimación hídrica, estudios complementarios y se inició terapia antibiótica de amplio espectro con piperacilina tazobactam y vancomicina. Estudios de ingreso (tabla 1). Con radiografía de tórax y TAC tórax de alta resolución (figura 1) altamente sugestivos para infección por COVID-19 la cual fue confirmada con prueba RT – PCR, se trasladó a Unidad de Cuidados Intensivos por alto riesgo de falla ventilatoria y se inició Dexametasona con protocolo Recovery. Requirió estancia durante 6 días con evolución adecuada, con oxigenoterapia a alto flujo y soporte vasopresor durante 3 días con noradrenalina, lográndose retirar del mismo a los 5 días. Sin requerimiento de intubación orotraqueal ni de ventilación mecánica. Fue trasladado a hospitalización general y completó 10 días de manejo antibiótico por sospecha de coinfección bacteriana.

Durante las siguientes dos semanas de manejo en hospitalización general, presentó tos persistente y requerimiento de oxígeno a permanencia, continuó en vigilancia intrahospitalaria, con ajustes farmacológicos y cambio de catéter hemodiálisis. No se realizó detección de inmunoglobulina sérica G y M contra SARS-CoV2 ya que cumplió criterios para infección resuelta por COVID-19.

Artículos científicos

En la tercera semana de su ingreso, 29/01/2021, presentó aumento de episodios de tos con movilización de secreciones, cambios en color de la expectoración y desaturación a pesar de oxígeno suplementario por lo que se solicitaron estudios de control y se optimizó inhaloterapia. En radiografía de tórax (figura 2) se evidenció aumento compromiso intersticial. Inicialmente se consideró subdialisis con congestión pulmonar, por lo que se optimizaron parámetros de hemodiálisis con ultrafiltración. También se sospechó re infección bacteriana sin foco claro realizándose nuevos hemocultivos e iniciando piperacilina tazobactam y vancomicina. En sus estudios de control se evidenciaron hipoxemia persistente (pH :7.47,pCO₂: 29, PaO₂ : 70.5, HCO₃: 21.5, BE: -1.8, SaO₂: 93%, Lac: 2.75, PaO₂/FiO₂: 220, FiO₂: 32%) así como anemia progresiva (hemoglobina 6,7 g/dL). Se realizó perfil de hemólisis y estudios de autoinmunidad siendo negativos. TAC de tórax alta resolución (figura 2). Con estos hallazgos se consideró posible relación con proceso evolutivo de la infección por COVID-19. Sin embargo, dados hallazgos tomográficos también se sospechó fenómeno de neumonía organizada asociado, por lo que se inició de esteroide a dosis intermedias (0,5 mg/kg) con evaluación imagenológica a futuro.

El 05/02/2021 por evolución tórpida con signos dificultad respiratoria, así como desaturación a pesar de uso de máscara de no reinhalación, requirió de intubación orotraqueal, inicio de ventilación mecánica invasiva y traslado a la unidad de cuidados intensivos. Se realizó fibrobroncoscopia sin hallazgos macroscópicos llamativos. Cursó con fiebre y hemocultivos documentaron bacteriemia por *Klebsiella Pneumoniae* patrón de resistencia KPC, de posible relación a dispositivo intravascular, requiriendo terapia antibiótica dirigida con meropenem y polimixina. También con requerimientos de ajustes en parámetros ventilatorios, lográndose extubación el 18/02/2021. Se trasladó nuevamente a hospitalización general para vigilancia clínica, completar manejo antibiótico y ajustes terapéuticos.

Sin embargo, 10 días después el paciente presenta nuevo deterioro ventilatorio y aumento del requerimiento de oxígeno. Evolucionó a falla orgánica múltiple, sin respuesta terapéutica adecuada a pesar de terapia de soporte renal, soporte ventilatorio, politransfusional, y dosis tope de soporte vasopresor. Los familiares decidieron detener el tratamiento activo. Y falleció a los cincuenta y dos días del ingreso.

Artículos científicos

DISCUSIÓN

Algunas características del cuadro presentado llaman la atención y merecen ser analizadas a la luz del conocimiento actual:

Inicio del cuadro con características radiológicas consistentes con la literatura actual (6) y que terminaron en el desarrollo de cambios fibróticos tardíos a largo plazo. Estos últimos hallazgos tienen mayor asociación con infecciones virales subagudas (7). Anteriormente, se han descrito casos de infección por COVID-19 con desarrollo de fibrosis en etapa temprana, sin relacionarse con mal pronóstico (8). Las características del caso presentado, representan una novedad en lo descrito en la literatura, ya que orientan al desarrollo de fibrosis en fase tardía de la infección por SARS-CoV2, y que a su vez se asociaron a peor pronóstico.

En el caso presentado se trata de un paciente mayor de 65 años quien inicialmente cursó con forma severa de infección por SARS-CoV-2, pero sin requerimiento de VM. Los principales factores de riesgo que se han descrito para fibrosis pulmonar post-infección por COVID-19 son edad, severidad de la enfermedad, estancia prolongada en UCI y VM, tabaquismo, y alcoholismo crónico (9). La edad media de diagnóstico de fibrosis pulmonar idiopática es 65 años, y es inusual que ocurra antes de los 50 años (10). La correlación de fibrosis con la edad se conoce a partir de epidemias anteriores, en un estudio de seguimiento con pacientes con infección por coronavirus-SARS, la edad avanzada se correlacionó con el riesgo de desarrollar fibrosis pulmonar a los 6 meses después del egreso (coeficiente de correlación de Pearson = 0.574; P = 0.01) (11). Del mismo modo, en un estudio de seguimiento a 230 días en sujetos con infección por MERS, se encontró que a mayor edad mayor probabilidad de desarrollo de fibrosis (12). Se desconoce la razón exacta de esta asociación; sin embargo, de modo similar a las epidemias de SARS y MERS, en sujetos más viejos hay mayor susceptibilidad a infección por SARS-CoV-2 y es más probable la presentación con síntomas severos (13). El sujeto descrito presentaba historia de diabetes e hipertensión, y hallazgos de laboratorio de linfopenia con elevación de LDH. Comorbilidades como hipertensión, diabetes y enfermedad arterial coronaria se han descrito como factores asociados con mayor gravedad de la enfermedad (14)

Artículos científicos

Los hallazgos de laboratorio de linfopenia, leucocitosis, y elevación de lactato deshidrogenasa (LDH) se correlacionan con aumento en la severidad de la enfermedad (15). La LDH sérica se ha utilizado como marcador de severidad después de lesión pulmonar aguda, siendo indicador de destrucción en parénquima pulmonar y asociándose a mortalidad (11). La extensión de la lesión pulmonar y respuesta inflamatoria se correlaciona con la extensión en la respuesta fibroblástica requerida para reparar el tejido lesionado (16). A partir de estudios observacionales en sujetos con infección de MERS-CoV y SARS-CoV se sabe que la elevación de LDH se asocia a aumento del riesgo de desarrollo de fibrosis pulmonar (11,12).

Los mecanismos fisiopatológicos de fibrosis pulmonar post infección COVID-19 no son muy claros. Se han descrito varios mecanismos, que incluyen tanto virales como inmunomediados. La fibrosis pulmonar puede ser subsecuente a inflamación crónica o por un proceso (17). La tormenta de citocinas generada por respuesta inmune anormal puede llevar a iniciar y promover fibrosis pulmonar. La lesión epitelial y endotelial ocurre en la fase inflamatoria del síndrome de dificultad respiratoria aguda (SDRA) debido a la liberación desregulada de metaloproteinasas de la matriz, que incluyen VEGF y citocinas como IL-6 y TNF α , también implicadas en el proceso de fibrosis. Por esta razón, Tocilizumab (un anticuerpo monoclonal humanizado dirigido contra el receptor de interleucina-6) se ha utilizado a partir de ensayos clínicos en la práctica clínica para COVID-19 para limitar la tormenta de citocinas (18); en este caso, debido a la falta del medicamento, no se pudo administrar. Y se desconoce la razón de por qué ciertos individuos pueden recuperarse de tal agresión, mientras que otros desarrollan fibrosis pulmonar progresiva debido a la acumulación de fibroblastos y miofibroblastos, y depósito excesivo de colágeno (19). Además, debe de considerarse el posible papel profibrótico de los radicales libres de oxígeno (ROS) producidos por el uso prolongado de oxígeno en alta fracción inspiratoria (20). En el caso descrito se administró terapia corticoide de acuerdo a lo descrito en la literatura (21) en la fase aguda de la enfermedad, sin embargo, mencionar que requirió de varios días de oxigenoterapia en alta fracción inspiratoria.

Artículos científicos

Finalmente, la negatividad en el perfil autoinmune, permitió excluir el posible desarrollo concomitante de una enfermedad autoinmune, que pueden asociarse con enfermedades pulmonares intersticiales con características autoinmunes (22). Y partir del presente caso podría suponerse que el mecanismo subyacente del proceso fibrótico está en relación a un resultado de daño pulmonar producido por el SDRA o su tratamiento (alto nivel de oxígeno, asistencia respiratoria), o daño pulmonar inducido directamente por la infección viral o por la respuesta autoinmune, desencadenada por la infección viral.

CONCLUSIONES

Similar a epidemias previas por coronavirus, la fibrosis pulmonar representa una secuela potencial en los supervivientes de la pandemia por SARS-CoV-2.

Se debe considerar esta entidad en pacientes con factores de riesgo como edad avanzada, comorbilidades, tabaquismo, alcoholismo crónico, enfermedad severa, estancia prolongada en UCI y VM.

Actualmente no hay opciones terapéuticas completamente probadas y que estén disponibles para el tratamiento de modo inmediato para evitar su progresión.

Es necesario considerar la fibrosis pulmonar temprana como un diagnóstico diferencial en pacientes con neumonía con SARS-CoV-2 con una evolución tórpida.

CONTRIBUCIÓN DE AUTORES

FTI y JSFO resumieron el caso, realizaron búsqueda de la literatura científica, revisaron el contenido de los artículos encontrados y crearon una versión preliminar del artículo. TED revisaron, completaron y corrigieron esta versión.

CONFLICTO DE INTERESES

Ninguno declarado por los autores

FINANCIACIÓN

Ninguna declarada por los autores

AGRADECIMIENTOS

E.S.E. Hospital Universitario de la Samaritana

Artículos científicos

REFERENCIAS

1. Guan W, Ni Z, Hu Y, Liang W, Ou C, He J, et al. Clinical Characteristics of Coronavirus Disease 2019 in China. *N Engl J Med*. 2020;382:1708–20.
2. Instituto Nacional Salud. Coronavirus (COVID-19) en Colombia. Fecha de consulta: 20 de marzo de 2021. Disponible en: <https://www.ins.gov.co/Noticias/Paginas/Coronavirus.aspx>.
3. Zumla A, Hui DS, Azhar EI, Memish ZA, Maeurer M. Reducing mortality from 2019-nCoV: host-directed therapies should be an option. *Lancet* [Internet]. 2020;395(10224):e35–6. Available from: [http://dx.doi.org/10.1016/S0140-6736\(20\)30305-6](http://dx.doi.org/10.1016/S0140-6736(20)30305-6)
4. Wynn MWT. Pulmonary fibrosis: pathogenesis, etiology and regulation *MS. Mucosal Immunol*. 2009;2:103–21.
5. Lechowicz K, Drożdżal S, Machaj F, Rosik J, Szostak B, Zegan-Barańska M, et al. COVID-19: The Potential Treatment of Pulmonary Fibrosis Associated with SARS-CoV-2 Infection. *J Clin Med*. 2020;9:1917.
6. Revel MP, Parkar AP, Prosch H, Silva M, Sverzellati N, Gleeson F, et al. COVID-19 patients and the radiology department – advice from the European Society of Radiology (ESR) and the European Society of Thoracic Imaging (ESTI). *Eur Radiol*. 2020;30:4903–9.
7. Sheng G, Chen P, Wei Y, Yue H, Chu J, Zhao J, et al. Viral Infection Increases the Risk of Idiopathic Pulmonary Fibrosis: A Meta-Analysis. *Chest*. 2020;157(5):1175–87.
8. Scelfo C, Fontana M, Casalini E, Menzella F, Piro R, Zerbini A, et al. A dangerous consequence of the recent pandemic: Early lung fibrosis following covid-19 pneumonia – case reports. *Ther Clin Risk Manag*. 2020;16:1039–46.
9. Ojo AS, Balogun SA, Williams OT, Ojo OS. Pulmonary Fibrosis in COVID-19 Survivors: Predictive Factors and Risk Reduction Strategies. *Pulm Med*. 2020;2020.
10. Richeldi L, Collard HR, Jones MG. Idiopathic pulmonary fibrosis. *Lancet* [Internet]. 2017;389:1941–52. Available from: [http://dx.doi.org/10.1016/S0140-6736\(17\)30866-8](http://dx.doi.org/10.1016/S0140-6736(17)30866-8)
11. Wong KT, Antonio GE, Hui DSC, Ho C, Chan PN, Ng WH, et al. Severe acute respiratory syndrome: Thin-section computed tomography features, temporal changes, and clinico-radiologic correlation during the convalescent period. *J Comput Assist Tomogr*. 2004;28(6):790–5.

Artículos científicos

12. Das KM, Lee EY, Singh R, Enani MA, Al Dossari K, Van Gorkom K, et al. Follow-up chest radiographic findings in patients with MERS-CoV after recovery. *Indian J Radiol Imaging*. 2017;27:342–9.
13. Xu G, Ye M, Zhao J, Liu F, Ma W. New view on older adults with COVID-19: comments on “SARS-CoV-2 and COVID-19 in older adults: what we may expect regarding pathogenesis, immune responses, and outcomes.” *GeroScience*. 2020;42:1225–7.
14. Zhou F, Yu T, Du R, Fan G, Liu Y, Liu Z, et al. Clinical course and risk factors for mortality of adult inpatients with COVID-19 in Wuhan, China: a retrospective cohort study. *Lancet [Internet]*. 2020;395:1054–62. Available from: [http://dx.doi.org/10.1016/S0140-6736\(20\)30566-3](http://dx.doi.org/10.1016/S0140-6736(20)30566-3)
15. Liu X, Zhou H, Zhou Y, Wu X, Zhao Y, Lu Y, et al. Risk factors associated with disease severity and length of hospital stay in COVID-19 patients. *J Infect*. 2020;81:e95–7.
16. Wallace WAH, Fitch PM, Simpson AJ, Howie SEM. Inflammation-associated remodelling and fibrosis in the lung - A process and an end point. *Int J Exp Pathol*. 2007;88:103–10.
17. Liu J, Zheng X, Tong Q, Li W, Wang B, Sutter K, et al. Overlapping and discrete aspects of the pathology and pathogenesis of the emerging human pathogenic coronaviruses SARS-CoV, MERS-CoV, and 2019-nCoV. *J Med Virol [Internet]*. 2020;92:491–4. Available from: <http://dx.doi.org/10.1002/jmv.25709>
18. Sciascia S, Apra F, Baffa A, Baldovino S, Boaro D, Boero R, et al. Pilot prospective open, single-arm multicentre study on off-label use of tocilizumab in patients with severe COVID-19. *Clin Exp Rheumatol*. 2020;38:529–32.
19. Peter M George, Athol U Wells GJ. Pulmonary fibrosis and COVID-19: the potential role for antifibrotic therapy. *Lancet Respir Med*. 2020;8:807–15.
20. Gonzalez-Gonzalez FJ, Chandel NS, Jain M, Budinger GRS. Reactive oxygen species as signaling molecules in the development of lung fibrosis. *Transl Res*. 2017;190:61–8.
21. Group TRC. Dexamethasone in Hospitalized Patients with Covid-19. *N Engl J Med*. 2020;384:693–704.

Artículos científicos

ANEXOS

Tabla 1. Hallazgos de laboratorio al ingreso.

Estudio	Resultado
Leucocitos	3500/mL
Neutrófilos	2750/mL
Linfocitos	650 /mL
Hemoglobina	8.1 g/dL
Hematocrito	24.1 %
VCM	84 fL
HCM	28 pg
Plaquetas	108000/mcL
Glucosa	87 mg/dL
AST	18,9 U/l
ALT	14,1 U/l
Albumina	2.57 g/L
Sodio	130 mEq/L
Potasio	4,88 mEq/L
Cloro	104 mEq/L
Magnesio	1,62 mg/dL
Fosforo	8,62 mg/dL
PCR	175 mg/dL
PTT	36,5 s
PT	13,9 s
INR	1,25
BUN	132,7 mg/dL
Creatinina	13,57 mg/dL
LDH	680 U/l
CPK	226 U/l
Procalcitonina	0,14 ng/mL
Bilirrubina Total	1,83 mg/dL
Bilirrubina Indirecta	1,32 mg/dL
Bilirrubina Directa	0,51 mg/dL
Ferritina	1500 mcg/L
Troponina	282,7 ng/mL

Artículos científicos

Figura 1.

Radiografía de tórax y TAC tórax de alta resolución al ingreso (08/01/2021).

A. Radiografía de tórax con opacidades parcheadas de aspecto alveolar con tendencia a la coalescencia que comprometen el campo pulmonar izquierdo especialmente hacia la región apical. Infiltrados parcheados alveolares en menor cantidad se observan en el campo pulmonar contralateral. Infiltrado intersticial perivascular central. B. TAC tórax de alta resolución con áreas en vidrio esmerilado y otras más confluentes con broncograma aéreo por áreas de consolidación, en ambos campos pulmonares, predominio en el tercio medio e inferior de ambos pulmones. Es más confluyente en el pulmón izquierdo donde la mayor parte se encuentra comprometida.

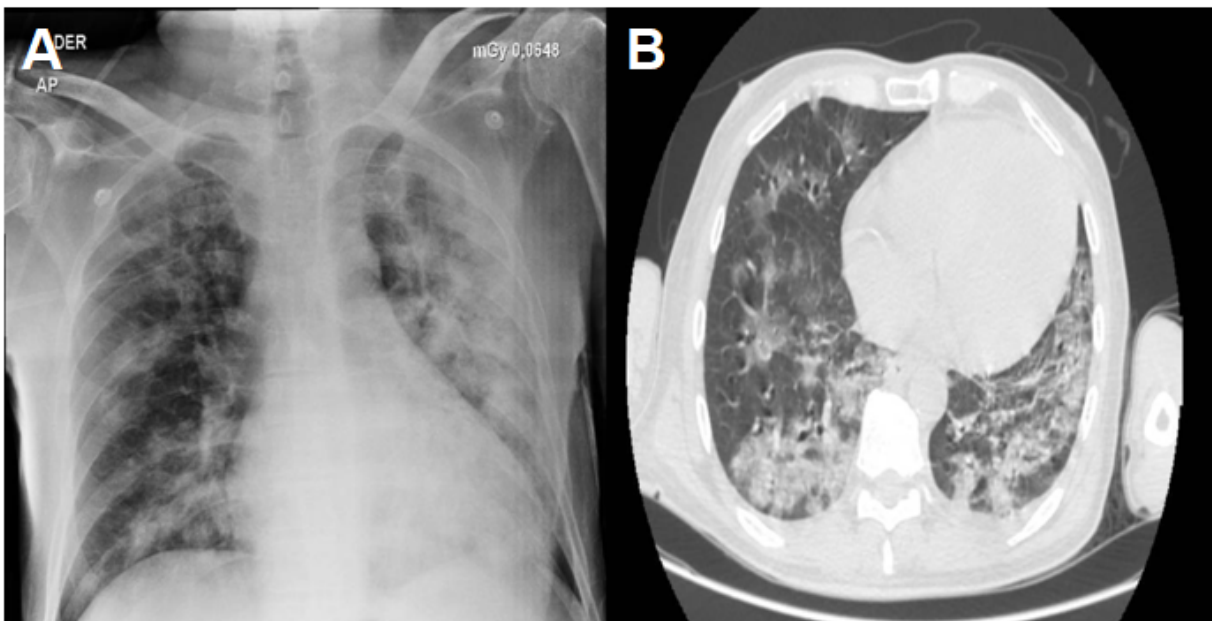
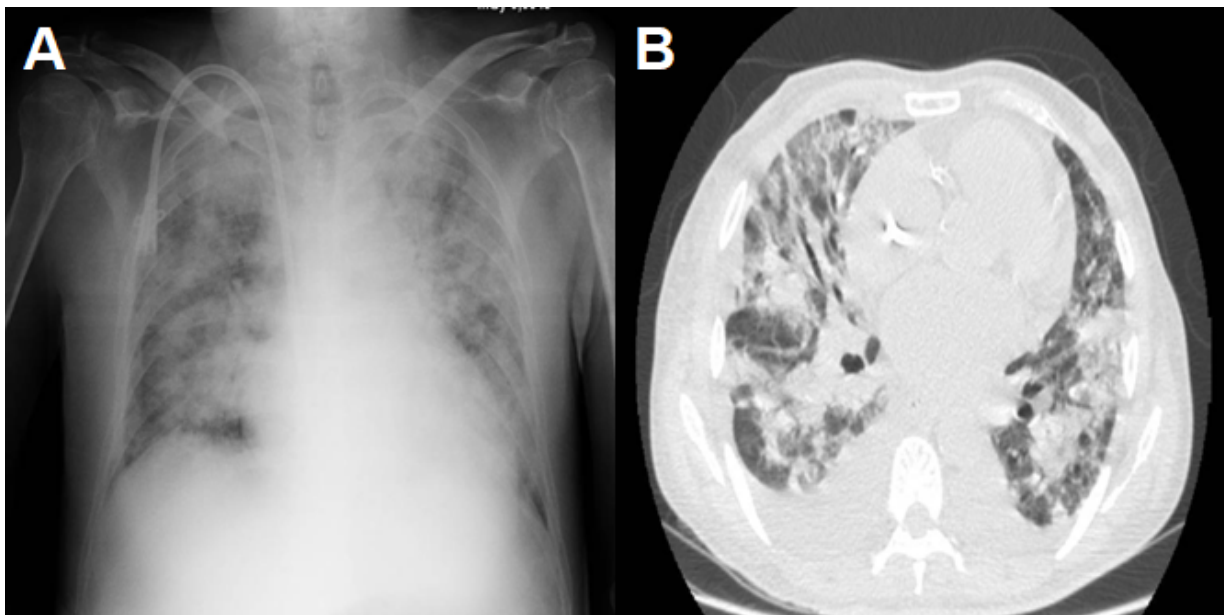


Figura 2.

Radiografía de tórax y TAC tórax de alta resolución (29/01/2021)

A. Opacidades de ocupación alveolar en cuatro cuadrantes que han aumentado en extensión en comparación con estudio previo. Coexisten opacidades reticulares bilaterales que han aumentado en comparación con estudio previo. B. Extensas opacidades en vidrio deslustrado no homogéneas no segmentarias, diseminadas en ambos campos pulmonares.





**Boletín de Investigación CIHUS - Volumen 7, número 1
10/12/2021**

E.S.E. Hospital Universitario de La Samaritana
E.S.E Sub dirección de Educación Médica e Investigación
Centro de Investigación (CIHUS)

Miembros Directivos:

- Dr. Edgar Silvio Sánchez Villegas - Gerente
- Dra. Liliana Sofia Cepeda Amaris - Directora Científica
- Dr. Guillermo Alberto León García - Subdirector de Educación Medica e Investigación

EDITORA:

Dra. Diana Marcela Espitia Hernandez, Médico CIHUS
Contacto Hospital Universitario de La Samaritana (HUS) -
Centro de Investigación (CIHUS)

Dirección: Carrera 8 No 0-29 Sur, Bogotá D.C. Tel:

4077075, Ext. 10289, E-mail:

investigación.lider@hus.org.co

Diseño Editorial –Miguel Angel Laverde – Carlos Miguel
Gomez